

## PRESENTACIÓN ATÍPICA DE PIOMIOSITIS TROPICAL DIFUSA DE PSOAS POR *Staphylococcus aureus* METICILINO RESISTENTE

Ray Ticse<sup>1,2,a</sup>, Weymar Melgarejo<sup>1,2,b</sup>, Alfredo Fuentes-Dávila<sup>1,2,c</sup>, Jesús Ortíz<sup>1,d</sup>, Jaime Zegarra<sup>1,2,a</sup>

### RESUMEN

La piomiositis tropical difusa primaria es una enfermedad de presentación infrecuente en nuestro medio, con pocos casos asociados a *Staphylococcus aureus* meticilino resistente, adquirido en la comunidad (MRSA-AC). Se presenta el caso de un paciente de 70 años, con tratamiento irregular para diabetes mellitus tipo 2, que fue hospitalizado por presentar un cuadro de diez días de evolución, con dolor lumbar irradiado a miembro inferior izquierdo, fiebre y flexión forzada de la cadera derecha por dolor a la movilización. El diagnóstico de piomiositis difusa de ambos psoas se realizó con resonancia magnética. Del cultivo de una colección paravertebral posterior se aisló *Staphylococcus aureus* resistente a oxacilina, penicilina y dicloxacilina.

**Palabras clave:** *Piomiositis; Músculos psoas; Diabetes mellitus; Staphylococcus aureus resistente a meticilina (fuente: DeCS BIREME).*

## ATYPICAL PRESENTATION OF DIFFUSE TROPICAL PYOMIOSITIS OF THE PSOAS DUE TO METHICILLIN RESISTANT *Staphylococcus aureus*

### ABSTRACT

Diffuse tropical primary pyomyositis is an infrequent entity in our country, with few cases associated to community-acquired Methicillin-resistant *Staphylococcus aureus*. There are no reported cases of Community-Acquired Methicillin-Resistant *Staphylococcus aureus* (CA-MRSA) in Peru. We present the case of a 70 year old male with a previous diagnosis of type 2 diabetes mellitus, receiving irregular treatment, who was admitted to the hospital with a history of 10 days of low back pain radiating to the left leg, fever and forced flexion of the right hip due to pain during movement. The diagnosis of diffuse pyomyositis of both psoas muscles was performed with MRI and culture of a posterior paravertebral collection, from which *Staphylococcus aureus* resistant to oxacillin, penicillin and dicloxacillin was isolated.

**Key words:** *Pyomyositis; Psoas muscles; Diabetes mellitus; Methicillin-resistant Staphylococcus aureus (source: MeSH NLM).*

### INTRODUCCIÓN

La piomiositis es una enfermedad poco frecuente que se caracteriza por la infección bacteriana, aguda o subaguda, del músculo estriado. Se le denomina primaria cuando no es posible demostrar que la causa se deba a una infección contigua subyacente o algún foco infeccioso evidente. También se le denomina piomiositis tropical porque usualmente se presenta en zonas de los trópicos, siendo excepcional en regiones templadas como Lima<sup>(1,2)</sup>.

La piomiositis primaria es un cuadro que se caracteriza por presentar mionecrosis, generalmente con formación de abscesos. También puede ser

difusa o comportarse como un proceso mionecrótico rápidamente progresivo<sup>(3)</sup>. El tratamiento habitual consiste en el drenaje de las colecciones y antibioticoterapia prolongada; sin embargo, ello dependerá de la gravedad y evolución del cuadro<sup>(3,4)</sup>. Se presenta un caso de piomiositis bilateral de psoas, causado por un probable MRSA-AC.

### REPORTE DE CASO

Paciente varón de 70 años, natural de Ayacucho, procedente de la localidad rural de Lurín, ubicada al sur de Lima; sin ocupación, con diagnóstico de diabetes mellitus tipo 2 desde hace 20 años, seguía tratamiento

<sup>1</sup> Hospital Nacional Cayetano Heredia. Lima, Perú.

<sup>2</sup> Facultad de Medicina Alberto Hurtado, Universidad Peruana Cayetano Heredia. Lima, Perú.

<sup>a</sup> Médico internista; <sup>b</sup> médico urólogo; <sup>c</sup> médico neurocirujano; <sup>d</sup> médico radiólogo

de manera irregular con hipoglicemiantes orales. Ingresó por cuadro de diez días de evolución caracterizado por la presencia de fiebre, malestar general, parestesias en el miembro inferior izquierdo, dolor en región lumbar irradiado al glúteo izquierdo y limitación funcional de la marcha por la intensidad del dolor, también presentó disminución de peso, aproximadamente 10 kg, en las últimas seis semanas.

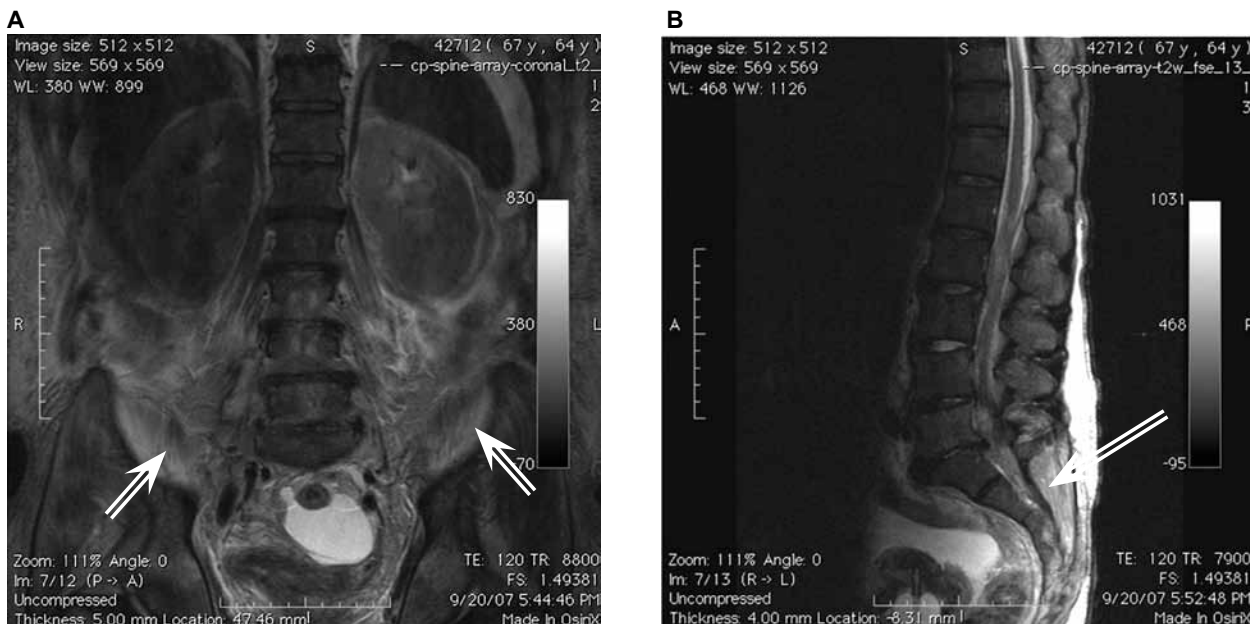
Presión arterial: 110/60 mm/Hg; frecuencia cardiaca: 100 p/min; temperatura 38,5 °C; frecuencia respiratoria: 20 r/min. Al examen físico se apreció al paciente en decúbito dorsal con el miembro inferior izquierdo flexionado, que presentaba dolor tanto en su movilización activa como pasiva, al realizar flexión, extensión, rotación externa e interna de la cadera; el dolor se irradiaba a la región lumbar. El abdomen estaba distendido con dolor a la palpación profunda en hemiabdomen inferior. El resto del examen fue normal.

En los exámenes de laboratorio presentó: hemograma: 14 400 leucocitos; hemoglobina: 12,7 g/dL; hemoglobina glicosilada: 13,4%; glicemia basal: 592 mg/dL; urea: 109 mg/dL; creatinina: 2,03 mg/dL; albúmina: 2,3 g/dL; velocidad de sedimentación: 110 mm/h; bicarbonato: 20,6 mmol/L; ph: 7,43; pO<sub>2</sub>: 72 mm/Hg; pCO<sub>2</sub>: 31 mm/Hg.

Se le realizó una ecografía de la articulación de la cadera izquierda en la cual no se halló efusión articular; incidentalmente, se apreció desgarro muscular en el

glúteo izquierdo. En la resonancia magnética se evidenció imágenes hiperintensas bilaterales, a predominio del lado izquierdo, las que representaban cambios inflamatorios en los músculos psoas, como se ve en la Figura 1. También afectó a los músculos retrovertebrales derechos en los cuerpos vertebrales lumbares (L4 y L5). Se realizó una punción, con guía ecográfica, de la colección retrovertebral y se obtuvo una muestra de líquido purulento, en el cultivo se aisló *Staphylococcus aureus* (sensible por método de Kirby Bauer a eritromicina, clindamicina, rifampicina y cefalexina; resistente a oxacilina, penicilina y dicloxacilina).

Ante la sospecha de que se trate de MRSA-AC se inició tratamiento con vancomicina por vía endovenosa pero, a las dos semanas, presentó elevación de la creatinina, por lo que luego se usó clindamicina endovenosa y rifampicina vía oral por dos semanas más. Luego de cuatro semanas de tratamiento con antibióticos, el paciente presentó remisión de los síntomas, mejoría notable de su estado general, y mejor control de la glicemia con menor requerimiento de unidades de insulina por peso. Sin embargo, presentaba dolor a la compresión y en la posición decúbito dorsal, en la zona lumbar paravertebral izquierda a nivel de L2-L3. En la resonancia magnética se evidenció que persistían algunas imágenes hiperintensas en T2 en ambos psoas y una colección paravertebral izquierda posterior, de aproximadamente 2x1 cm. Por este motivo, se programó una limpieza quirúrgica. Mediante una lumbotomía



**Figura 1.** Resonancia Magnética Nuclear luego de cuatro semanas de iniciado el tratamiento antibiótico en un paciente con piomiositis tropical difusa de psoas.

**A.** T2 coronal: Se ve imágenes hiperintensas bilaterales, a predominio del lado izquierdo, las que representan cambios inflamatorios en los músculos psoas. En T2 los cambios inflamatorios se ven hiperintensos (imágenes blancas); **B.** T2 sagital: Imágenes de líneas hiperintensas dispersas.

se abordó la cavidad retroperitoneal izquierda, no se evidenció signos de inflamación activa en el músculo psoas, por lo que no fue necesario realizar ningún procedimiento quirúrgico en esta zona ni en la cavidad retroperitoneal, solo se drenó la colección paravertebral antes mencionada. Posteriormente, el paciente ya no presentó el dolor lumbar. Se suspendió el tratamiento antibiótico y fue seguido por control ambulatorio por diez meses. No se consideró necesario realizar otra resonancia magnética de psoas debido a la buena evolución clínica.

## DISCUSIÓN

El término piomiositis primaria se utiliza para describir la infección piógena primaria del músculo estriado frente a la piomiositis secundaria que se origina a partir de heridas penetrantes. Su localización más frecuente es el músculo cuádriceps, siendo raro el compromiso del músculo psoas. El cuadro clínico de la piomiositis de psoas es inespecífico ya que generalmente se sospechan otros diagnósticos como artritis de cadera o sacroileítis. Estos factores contribuyen a que se retrase su diagnóstico <sup>(5,6)</sup>.

A pesar que su incidencia es rara en zonas no tropicales, esta se encuentra en aumento debido a que se cuenta con mejores exámenes para el reconocimiento del cuadro así como el aumento en la población afectada por virus de la inmunodeficiencia humana (VIH) o enfermedades crónicas debilitantes como la diabetes mellitus <sup>(2,5)</sup>. La diabetes es un importante factor que contribuye a la piomiositis primaria porque predispone daño en el músculo estriado e incrementa la susceptibilidad a infecciones <sup>(3)</sup>.

El *Staphylococcus aureus* es la bacteria responsable en más del 90% de los casos, aunque pueden estar implicados otros patógenos como *Streptococcus pyogenes*, *Streptococcus pneumoniae*, *Escherichia coli*, *Mycobacterium avium* y bacterias Gram negativas, especialmente en paciente inmunocomprometidos <sup>(6)</sup>. Los casos de MRSA-AC generalmente comprometen piel y tejidos blandos, son resistentes a oxacilina y a otros  $\beta$ -lactámicos pero sensibles a la mayoría del resto de antimicrobianos. Por el contrario, los casos adquiridos en el hospital (MRSA-AH) suelen producir neumonía o sepsis y, generalmente, son resistentes a múltiples antimicrobianos <sup>(7)</sup>. El paciente no tenía factores de riesgo típicos de MRSA-AH como hospitalización reciente, hemodiálisis, historia previa de colonización o infección por MRSA, antecedente de hospitalización o internamiento en una casa de reposo en el último año, historia de diálisis, cirugía, portador

de catéter permanente o instrumentos médicos que atraviesen la piel <sup>(8)</sup>.

La piomiositis puede progresar a través de tres estados clínicos. La fase inicial dura entre una a dos semanas y se caracteriza por presentar dolor en el área afectada asociada con fiebre de bajo grado. En la segunda fase se da la formación de abscesos, los cuales dan manifestaciones locales y sistémicas. Se puede apreciar un aumento de volumen en los tejidos adyacentes, leve eritema en la piel y mediante una aguja se puede aspirar el contenido purulento. Los abscesos paravertebrales pueden invadir el canal raquídeo desencadenando efectos compresivos <sup>(9)</sup>. En el caso de nuestro paciente no se presentaron abscesos en los músculos psoas pero sí una colección paravertebral posterior, lo que produjo parestesias y dolor a la movilización de la región lumbar por compresión de raíces sensitivas. Si no es tratada de forma adecuada la piomiositis puede pasar a la tercera fase en la que se presenta signos de toxicidad y choque séptico.

Los exámenes de laboratorio no suelen ser de mayor utilidad. El PCR puede estar elevado, en 50% de los casos puede haber leucocitosis con desviación izquierda. Los hemocultivos son positivos entre 5 a 31% de los casos <sup>(4)</sup>. Las radiografías, generalmente, no son de ayuda diagnóstica y su uso sirve para descartar daño óseo. La resonancia magnética es el examen de elección. La tomografía y la ecografía contribuyen en la localización de abscesos para así poder realizar drenajes <sup>(10)</sup>.

En cuanto al tratamiento, no se considera la opción quirúrgica en casos como el descrito, ya que la ubicación de las colecciones es de difícil abordaje. En estos casos se sugiere, inicialmente, considerar la posibilidad de tratamiento antibiótico exclusivo y valorar la opción de limpieza o drenaje quirúrgico en caso de fracaso terapéutico. En los casos de absceso de psoas, el tratamiento es diferente debido a la complejidad de realizar el drenaje quirúrgico. Se recomienda usar tratamiento antimicrobiano generalmente entre cuatro a seis semanas <sup>(11,12)</sup>. Además, se debe controlar la glicemia debido a que la hiperglicemia altera la inmunidad celular y humoral lo que impide una evolución favorable.

Con relación al seguimiento, lo más importante es la evolución clínica. Al realizar la limpieza quirúrgica no se encontraron colecciones ni signos de inflamación activa y durante el seguimiento ambulatorio no volvió a presentar síntomas, por ello no se le solicitó otro examen de imágenes.

Concluimos que la diabetes mal controlada puede favorecer la presentación atípica de piomiositis tropical

y, de no contar con estudios moleculares para confirmar un caso de MRSA adquirido en la comunidad, se pueden considerar como casos probables si es que no existen factores de riesgo para MRSA-AH y cuando estén presentes características clínicas y fenotípicas compatibles con MRSA-AC.

### Contribuciones de autoría

RT participó en la concepción y diseño del trabajo, análisis e interpretación de datos y redacción de la primera versión del manuscrito. Todos los autores participaron en el análisis e interpretación de datos, revisaron en forma crítica versiones preliminares del manuscrito y aprobaron la versión final del trabajo.

### Fuentes de financiamiento

Autofinanciado.

### Conflictos de interés

Los autores declaran no tener conflictos de interés en la publicación de este artículo.

## REFERENCIAS BIBLIOGRÁFICAS

- García-Mata S, Hidalgo A, Esparza J. Piomiositis primaria del músculo psoas en clima templado. Revisión a propósito de dos casos en niños seguidos a largo plazo. An Sist Sanit Navar. 2006;29(3):419-31.
- Méndez A, Baquero F, Velázquez R, García M, Merino R, del Castillo F. Piomiositis paravertebral resuelta con tratamiento antibiótico exclusivo. An Pediatr (Barc). 2004;60(6):597-8.
- Durá Travé T, González Montero R, Jiménez García L, Galán Herrero F, Moya Benavent M. Fiebre y dolor muscular en un joven adolescente aficionado a las artes marciales. An Esp Pediatr. 1998;49(1):89-90.
- Patel SR, Olenginski TP, Perruquet JL, Harrington TM. Pyomiositis: Clinical features and predisposing conditions. J Rheumatol. 1997;24(9):1734-8.
- Seah MY, Anavekar SN, Savige JA, Burrell LM. Diabetic Pyomyositis: an uncommon cause of a painful leg. Diabetes care. 2004;27(7):1743-4.
- Fan HC, Lo WT, Chu ML, Wang CC. Clinical characteristics of Staphylococcal pyomyositis. J Microbiol Immunol Infect. 2002;35(2):121-4.
- García Apac C. Staphylococcus aureus meticilino resistente adquirido en la comunidad. Acta Méd Peruana. 2011;28(3):159-62.
- Minnesota Department of Health. Community-associated methicillin resistant Staphylococcus aureus in Minnesota. Dis Control Newsl. 2004;32(6):61-72.
- Brik R, Braun J, Bialik V, Zuckerman N, Berant M. Non-tropical pyomyositis in children- with report of severe neurological complications. Acta Paediatr Scand. 1989;78(2):331-4.
- Klein-Kremer A, Jassar H, Nachtigal A, Zeina AR. Primary pyomyositis in a young boy: clinical and radiologic features. IMAJ. 2010; 12(8):511-3.
- Chauhan S, Jain S, Varma S, Chauhan S. Tropical pyomyositis (myositis tropicans): current perspectiva. Postgrad Med J. 2004;80(943):267-70.
- Liu C, Bayer A, Cosgrove SE, Daum RS, Fridkin SK, Gorwitz RJ, et al. Clinical practice guidelines by the infectious diseases society of America for the treatment of methicillin-resistant Staphylococcus aureus infections in adults and children: executive summary. Clin Infect Dis. 2011;52(3):285-92.

---

**Correspondencia:** Ray Ticse Aguirre  
 Dirección: Av. Honorio Delgado 262, Lima 33, Perú.  
 Teléfono: (511) 4820402 anexo 207  
 Correo electrónico: ray.ticse@upch.pe

Consulte la versión electrónica de la  
 Revista Peruana de Medicina Experimental y Salud Pública en

www.scopus.com

SCOPUS<sup>TM</sup>