

NOTAS E INFORMAÇÕES / NOTES AND INFORMATION

NOTA SOBRE INFECÇÃO NATURAL DE *ORYZOMYS CAPITO LATICEPS*
EM FOCO ENZOÓTICO DE LEISHMANIOSE TEGUMENTAR NO
ESTADO DE SÃO PAULO, BRASIL

Oswaldo Paulo FORATTINI *
Dino B. G. PATTOLI *
Ernesto Xavier RABELLO *
Octávio Alves FERREIRA **

RSPU-B/170

FORATTINI, O. P. et al. — *Nota sobre infecção natural de Oryzomys capito laticeps em foco enzoótico de leishmaniose tegumentar no Estado de São Paulo, Brasil. Rev. Saúde públ., S. Paulo, 7: 181-4, 1973.*

RESUMO: Assinala-se o isolamento de cepa de *Leishmania braziliensis braziliensis* em exemplar de *Oryzomys capito laticeps* capturado em foco enzoótico do Estado de São Paulo, Brasil. A identificação do parasita fez-se de acordo com o seu comportamento em inoculação experimental feita em hamsters. Pela primeira vez, relata-se possível papel de reservatório natural, desempenhado por esse roedor, em relação à leishmoniose cutâneo-mucosa.

UNITERMOS: *Leishmaniose tegumentar enzoótica* *; *Oryzomys capito* *; *Leishmania braziliensis braziliensis* *; *Roedores silvestres (infecção natural)*; *Leishmaniose tegumentar (reservatórios naturais)*.

Em publicação anterior, relatou-se o isolamento de leishmânias a partir de infecções naturais de *Akodon arviculoides* e *Oryzomys nigripes* coletados em foco enzoótico de leishmaniose tegumentar, situado no vale do rio Moji-Guaçu, Estado de São Paulo, Brasil (FORATTINI et al.¹, 1972). Nessa oportunidade foi possível, através observações da evolução de lesões em hamsters inoculados,

concluir-se pela filiação dessas cepas à raça "lenta" de LAINSON & SHAW⁴ (1970). Isso permitiu sua identificação à sub-espécie *Leishmania braziliensis braziliensis* considerada como agente etiológico da forma cutâneo-mucosa da leishmaniose tegumentar (LAINSON & SHAW⁵, 1972, PATTOLI⁹, 1972).

Prosseguindo as observações na mesma área e utilizando o mesmo método des-

* Do Departamento de Epidemiologia da Faculdade de Saúde Pública da USP — Av. Dr. Arnaldo, 715 — São Paulo, SP-Brasil.

** Da Diretoria de Combate a Vetores da Superintendência do Saneamento Ambiental (SUSAM) do Estado de São Paulo — Rua Tamandaré, 649 — São Paulo, SP-Brasil.

crita anteriormente, foi possível obter o isolamento de outra cepa a partir de um exemplar adulto de *Oryzomys*, como vai relatado a seguir.

O espécime em questão foi coletado em 10 de agosto de 1972 e identificado como *Oryzomys capito laticeps*. A inspeção macroscópica apresentava discreta lesão infiltrativa na orelha direita e pequena área de pelada no dorso do focinho. O exame microscópico de material retirado dessas lesões foi negativo. No dia 18 do mesmo mês, procedeu-se à retirada de material das lesões e da cauda, e subsequente semeadura em meios de cultura. A 30, os cultivos revelaram-se positivos e a cepa recebeu a designação R4.

No dia 31/VIII/1972 foram inoculados, por via intradérmica, na região nasal de três hamsters jovens (30 dias de idade). Um dos animais foi sacrificado após uma semana por apresentar infecção piogênica. A 2/III/1973 os dois hamsters restantes apresentaram pequena área de pelada no local de inoculação. Tendo-se revelado negativos ao exame microscópico, continuam em observação até o presente momento.

Em 8/IX/1972, da mesma maneira, foram inoculados com líquido da cultura, outros 3 hamsters da mesma idade (30 dias). Em 1/XII/1972, um deles apresentou pelada com discreta crosta que, contudo, forneceu resultado negativo ao exame dos esfregaços feitos com material dali retirado, tendo sido sacrificado o animal. Os outros dois, à inspeção de 18/I/1973 revelaram a presença, no local inoculado, de formação nodular com tendência à evolução. Essa tumoração passou a crescer lentamente e, em 9/III/1973, um deles foi sacrificado e a lesão, examinada através esfregaço, revelou a presença de número escasso de formas em leishmânia (amastigotos), de aspecto típico (Figs. 1 e 2).

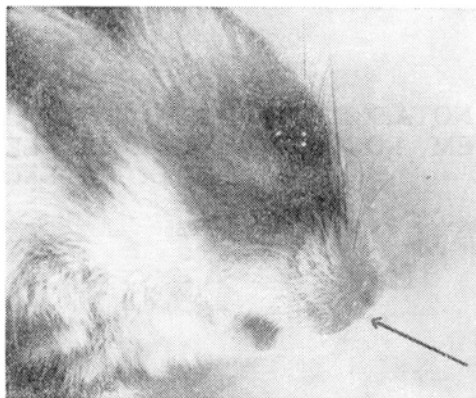


Figura 1 — Lesão nodular, positiva para formas em leishmânia (amastigotos), provocada em hamster pela inoculação de cultura isolada de *Oryzomys capito*, naturalmente infectado. Aspecto após mais de 6 meses de evolução (contados da data da inoculação).

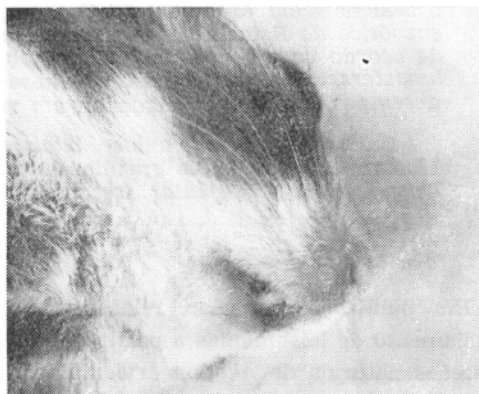

Figura 2 — A mesma lesão da figura anterior, vista ventralmente, para mostrar a pelada que a acompanhava.

Além dessas, a 28/IX/1972, procedeu-se à inoculação de um macaco da espécie *Cebus apella* sem, contudo, até o momento, ter-se verificado qualquer alteração macroscópica no local inoculado.

O resultado desse isolamento e subsequentes inoculações revelam a presença

de infecção natural de *Oryzomys capito* nessa região do Brasil.

O comportamento da cepa isolada foi em todo comparável ao das anteriormente obtidas na mesma região e correspondentes à forma "lenta" de LAINSON & SHAW⁴ (1970). Por conseguinte, pela evolução e aspectos parasitológicos obtidos em hamsters, não temos dúvida em afirmar tratar-se de outra cepa de *Leishmania braziliensis braziliensis*, de acordo com o critério utilizado nas identificações anteriores (FORATTINI et al.¹, 1972, PATTO-LI⁹, 1972).

Essa espécie de roedor, de ampla distribuição neotropical, foi assinalada com infecção natural leishmaniótica, em Trinidad e no Panamá (TIKASINGH¹⁰ 1969, HERRER et al.², 1971). No Brasil, o *Oryzomys capito* revelou-se portador de infecções naturais na região da Bacia Amazônica onde, em algumas observações, do total de animais examinados,

chegou a apresentar a apreciável proporção de 21,6% de infectados (NERY-GUIMARÃES & AZEVEDO⁶ 1964, NERY-GUIMARÃES & COSTA^{7,8} 1964, 1966, LAINSON & SHAW^{3,4} 1968, 1970). Todavia, os estudos sobre o comportamento dessas cepas, através inoculações em hamsters e meios de cultura, indicaram sua identificação à raça "rápida" de LAINSON & SHAW⁴ (1970) e filiada à leishmaniose tegumentar centro e sul americana, cujo agente etiológico seria a *Leishmania mexicana amazonensis*, desses mesmos autores.

Assim sendo, é de se notar que, com a observação relatada nesta nota, assinala-se, pela primeira vez, o possível papel de *Oryzomys capito* como reservatório do agente da forma cutâneo-mucosa da leishmaniose tegumentar, na bacia do rio Paraná

A identificação do roedor esteve a cargo do Dr. Cory T. de Carvalho, ao qual agradecemos a colaboração.

RSPU-B/170

FORATTINI, O. P. et al. — [Natural infection of *Oryzomys capito laticeps* in enzootic focus of cutaneous leishmaniasis in S. Paulo State, Brazil] *Rev. Saúde públ.*, S. Paulo, 7: 181-4, 1973.

SUMMARY: Natural infection of silvatic rodent *Oryzomys capito laticeps* in an enzootic focus of cutaneous leishmaniasis in S. Paulo State, Brazil, is reported. The infection was due to the *Leishmania braziliensis braziliensis* and identification was reached by experimental inoculation of the isolated strain in hamsters. By the first time that rodent is incriminated as natural reservoir of the mucocutaneous form of leishmaniasis.

UNITERMS: *Leishmaniasis*, enzootic cutaneous*; *Oryzomys capito**; *Leishmania braziliensis braziliensis**; *Leishmaniasis*, mucocutaneous.

REFERÊNCIAS BIBLIOGRÁFICAS

1 — FORATTINI, O. P., et al. — Infecções naturais de mamíferos silvestres em área endêmica de leishmaniose tegumentar do Estado de São Paulo,

Brasil. *Rev. Saúde públ.*, S. Paulo, 6:255-61, 1972.

2 — HERRER, A., et al. — Enzootic

FORATTINI, O. P. et al. — Nota sobre infecção natural de *Oryzomys capito laticeps* em foco enzoótico de leishmaniose tegumentar no Estado de São Paulo, Brasil. *Rev. Saúde públ.*, S. Paulo, 7: 181-4, 1973.

- cutaneous leishmaniasis in Eastern Panama. I — Investigation of the infection among forest mammals. *Ann. trop. Med. Parasit.*, 65:349-58, 1971.
- 3 — LAINSON, R. & SHAW, J. J. — Leishmaniasis in Brazil. I — Observations on enzootic rodent leishmaniasis — Incrimination of *Lutzomyia flaviscutellata* (Mangabeira) as the vector in the lower Amazonian basin. *Trans. roy. Soc. trop. Med. Hyg.*, 62:385-95, 1968.
- 4 — LAINSON, R. & SHAW, J. J. — Leishmaniasis in Brasil: V — Studies of the epidemiology of cutaneous leishmaniasis in Mato Grosso State, and observations on two distinct strains of *Leishmania* isolated from man and forest animals. *Trans. roy. Soc. trop. Med. Hyg.*, 64:654-67, 1970.
- 5 — LAINSON, R. & SHAW, J. J. — Leishmaniasis of the New World: taxonomic problems. *Brit. med. Bull.*, 28:44-8, 1972.
- 6 — NERY-GUIMARAES, F. & AZEVEDO, M. — Roedores silvestres ("Oryzomys goeldi") da Amazônia com infecção natural por "Leishmania" (Primeira nota). *Hospital*, Rio de Janeiro, 66:279-85, 1964.
- 7 — NERY-GUIMARAES, F. & COSTA, O. R. — Novas observações sobre a *Leishmania* isolada de "Oryzomys goeldi", na Amazônia (4.^a nota). *Hospital*, Rio de Janeiro, 69:161-8, 1966.
- 8 — NERY-GUIMARAES, F. & COSTA, O. R. — Observações sobre o comportamento da "Leishmania" produtora da infecção natural em "Oryzomys goeldi", na Amazônia (segunda nota). *Hospital*, Rio de Janeiro, 66:287-92, 1964.
- 9 — PATTOLI, D. B. G. — Caracterização em hamster, de leishmânias tegumentares de área enzoótica do Estado de São Paulo, Brasil. São Paulo, 1972. [Tese de doutoramento — Faculdade de Saúde Pública da USP].
- 10 — TIKASINGH, E. S. — Leishmaniasis in Trinidad. A preliminary report. *Trans. roy. Soc. trop. Med. Hyg.*, 63:411, 1969.

Recebido para publicação em 16-3-1973

Aprovado para publicação em 4-4-1973